Dr. Luis Miguel Cabrera Tobar
PATÓLOGO

Dr. Luis Miguel Cabrera Tobar
Citología | Anatomía Patológica | Inmunohistoquímica
2ª calle 7-79, zona 9 · Oficina 1116 · Edificio Nova Reformador
Tel. 5000 5789 · hiciab@yahoo.es

INFORME HISTOPATOLÓGICO
BIOPSIA CERVICOUTERINA

PLC26- 9.33

PACIENTE	**Sandra Elizabeth Bran**	**EDAD**	**62 años**
MÉDICO	*DR. GERARDO BRAN*	**CLÍNICA/HOSPITAL**	*CCC*
FECHA RECEPCIÓN	*25/09/2026*	**FECHA INFORME**	*30/09/2026*
ESPÉCIMEN	**PIEL**	**PROCEDIMIENTO**	*BIOPSIA*

DESCRIPCIÓN MACROSCÓPICA · Recepción, medidas y muestreo

Fijado en formol, espécimen consistente en un fragmento de piel, de 0.5 centímetros de diámetro. Se incluye la totalidad a estudio histopatológico.

DESCRIPCIÓN MICROSCÓPICA · Hallazgos histológicos

Los cortes histológicos muestran fragmentos de piel con proliferación vascular capilar de arquitectura lobular, constituida por numerosos vasos de pequeño calibre revestidos por células endoteliales de aspecto citológicamente benigno. Se observa estroma edematoso con tejido de granulación, extravasación de eritrocitos e infiltrado inflamatorio mixto. La superficie presenta áreas de erosión/ulceración con material fibrinoleucocitario. No se identifican atipia endotelial significativa, necrosis tumoral ni evidencia de malignidad.

DOCUMENTACIÓN MICROSCÓPICA · Microfotografías representativas

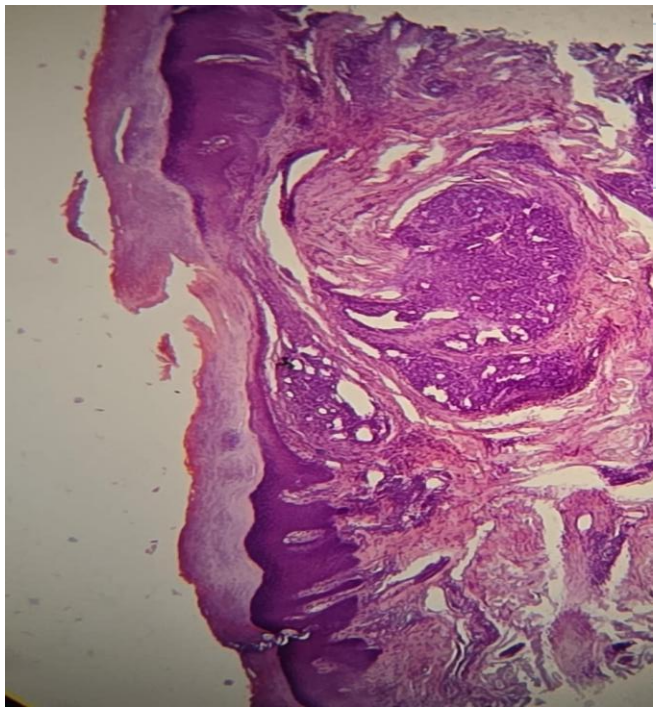

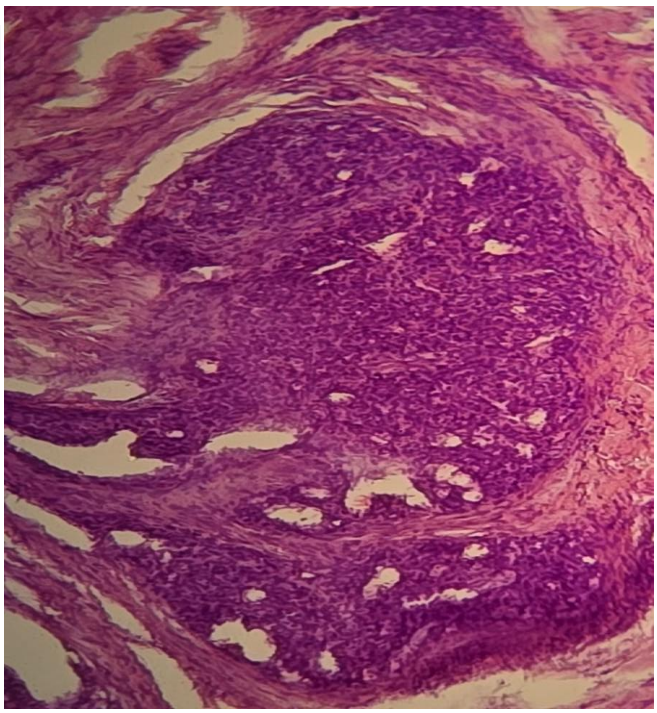

DIAGNÓSTICO FINAL · Conclusión anatomopatológica

DIAGNÓSTICO

PIEL, DEDO MEDIO MANO IZQUIERDA (BIOPSIA):

- **GRANULOMA PIOGENO.**

COMENTARIO -----

Dr. Luis Miguel Cabrera Tobar
MSc. en Patología
Colegiado No. 11,988

Dr. Luis Miguel Cabrera Tobar · Colegiado No. *11,988*

FIN DEL INFORME