DR. LUIS MIGUEL
Cabrera Tobar
PATÓLOGO

Dr. Luis Miguel Cabrera Tobar
Citología | Anatomía Patológica | Inmunohistoquímica
2ª calle 7-79, zona 9 · Oficina 1116 · Edificio Nova Reformador
Tel. 5000 5789 · hiciab@yahoo.es

INFORME HISTOPATOLÓGICO
BIOPSIA CERVICOUTERINA

PLC26- 9.28

PACIENTE	**Pablo Mauricio Herrarte de León**	**EDAD**	**64 años**
MÉDICO	*DR. GERARDO BRAN*	**CLÍNICA/HOSPITAL**	*CCC*
FECHA RECEPCIÓN	*23/09/2026*	**FECHA INFORME**	*30/09/2026*
ESPÉCIMEN	**PIEL**	**PROCEDIMIENTO**	*BIOPSIA*

DESCRIPCIÓN MACROSCÓPICA · Recepción, medidas y muestreo

Fijado en formol, espécimen consistente en un fragmento de piel, de 1.5x0.5 centímetros de diámetro. Se incluye la totalidad a estudio histopatológico.

DESCRIPCIÓN MICROSCÓPICA · Hallazgos histológicos

Los cortes histológicos muestran piel con hiperqueratosis predominantemente paraqueratósica, asociada a acantosis irregular y alteración de la maduración de los queratinocitos. En los estratos basal y parabasal se identifica atipia queratinocítica leve a moderada, caracterizada por aumento de la relación núcleo/citoplasma, hipercromasia, pleomorfismo nuclear y pérdida focal de la polaridad. La atipia permanece predominantemente limitada a los estratos inferiores de la epidermis, sin evidencia de invasión dérmica. La dermis superficial presenta marcada degeneración basofílica de las fibras elásticas, compatible con elastosis solar, asociada a discreto infiltrado inflamatorio crónico. No se identifica carcinoma escamocelular invasor en las secciones examinadas..

DOCUMENTACIÓN MICROSCÓPICA · Microfotografías representativas

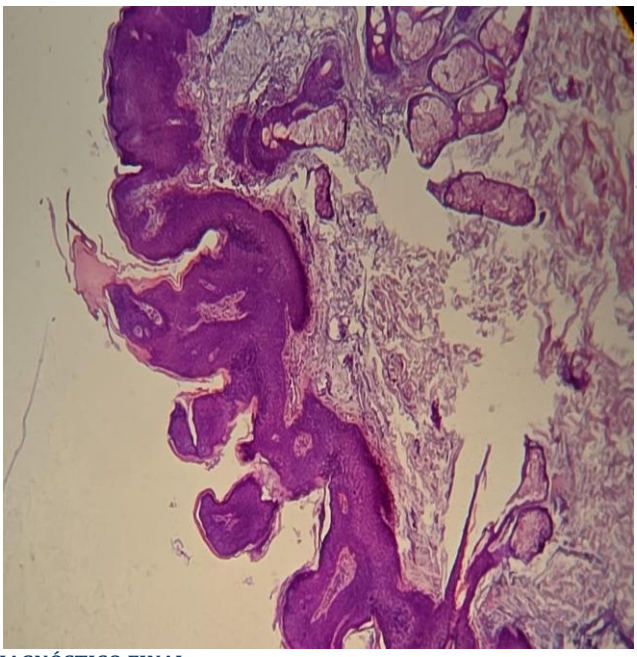

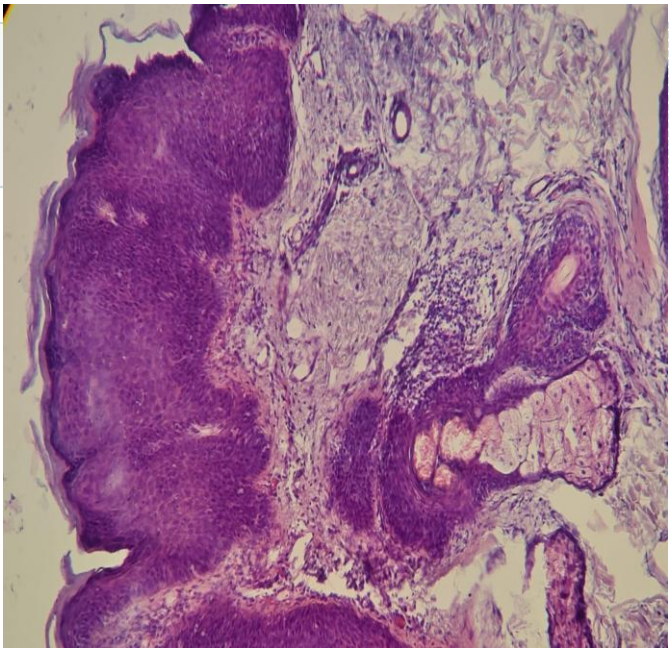

DIAGNÓSTICO FINAL · Conclusión anatomopatológica

DIAGNÓSTICO

PIEL, REGIÓN PRE ESTERNAL IZQUIERDA (BIOPSIA):

- **QUERATOSIS ACTINICA.**
- **CAMBIOS POR ELASTOSIS SOLAR.**
- **NEGATIVO PARA MALIGNIDAD.**

COMENTARIO -----

Dr. Luis Miguel Cabrera Tobar
MSc. en Patología
Colegiado No. 11,988

Dr. Luis Miguel Cabrera Tobar · Colegiado No. *11,988*

FIN DEL INFORME