Dr. Luis Miguel Cabrera Tobar
PATÓLOGO

Dr. Luis Miguel Cabrera Tobar
Citología | Anatomía Patológica | Inmunohistoquímica
2ª calle 7-79, zona 9 · Oficina 1116 · Edificio Nova Reformador
Tel. 5000 5789 · hiciab@yahoo.es

INFORME HISTOPATOLÓGICO
BIOPSIA CERVICOUTERINA

PLC26- 9.27

PACIENTE	**Pablo Mauricio Herrarte de León**	**EDAD**	**64 años**
MÉDICO	*DR. GERARDO BRAN*	**CLÍNICA/HOSPITAL**	*CCC*
FECHA RECEPCIÓN	*23/09/2026*	**FECHA INFORME**	*30/09/2026*
ESPÉCIMEN	**PIEL**	**PROCEDIMIENTO**	*BIOPSIA*

DESCRIPCIÓN MACROSCÓPICA · Recepción, medidas y muestreo

Fijado en formol, espécimen consistente en un fragmento de piel, de 1.5x0.5 centímetros de diámetro. Se incluye la totalidad a estudio histopatológico.

DESCRIPCIÓN MICROSCÓPICA · Hallazgos histológicos

Los cortes histológicos muestran fragmentos de epidermis con proliferación queratinocítica benigna caracterizada por acantosis, hiperqueratosis y papilomatosis. Se identifican múltiples quistes córneos y pseudoquistes córneos intraepidérmicos, constituidos por queratina laminada. Los queratinocitos muestran maduración conservada, sin atipia citológica significativa. No se identifican displasia ni evidencia de malignidad en el material examinado.

DOCUMENTACIÓN MICROSCÓPICA · Microfotografías representativas

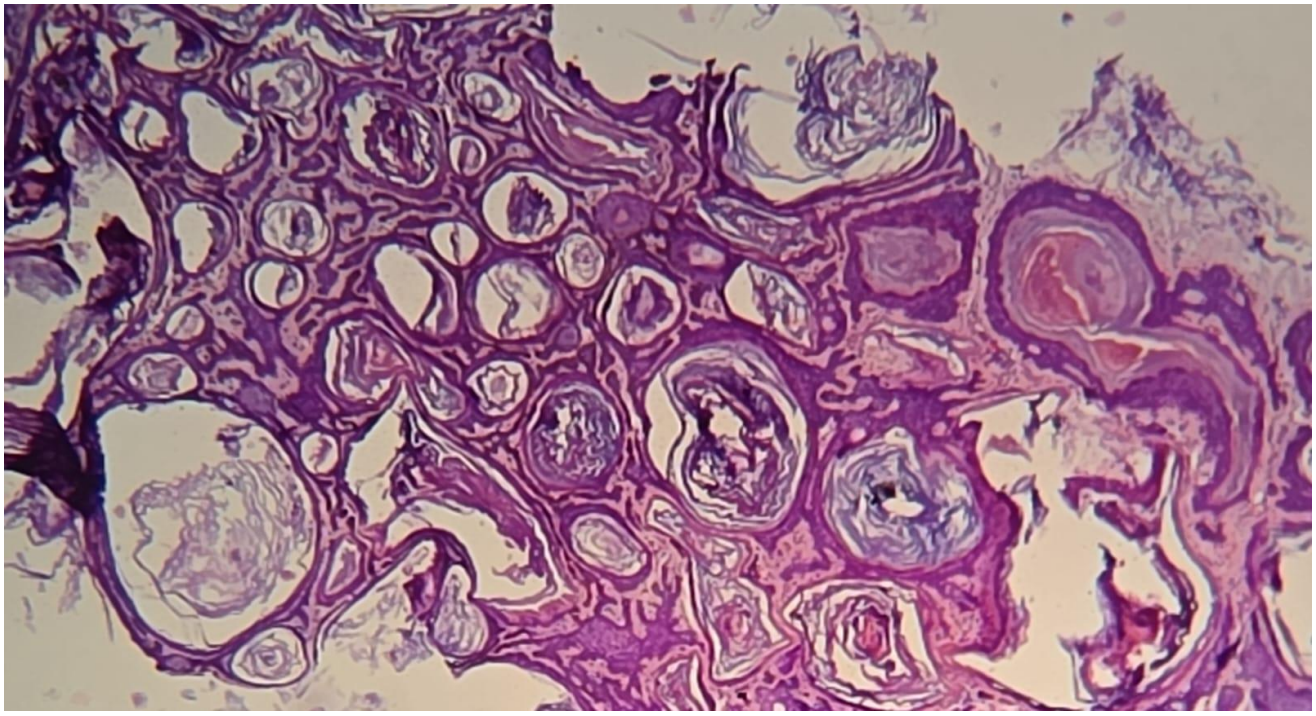

DIAGNÓSTICO FINAL · Conclusión anatomopatológica

DIAGNÓSTICO

PIEL, REGIÓN PRE ESTERNAL DERECHA (BIOPSIA):
- **QUERATOSIS SEBORREICA.**
- **NEGATIVO PARA MALIGNIDAD.**

COMENTARIO -----

Dr. Luis Miguel Cabrera Tobar
MSc. en Patología
Colegiado No. 11,988

Dr. Luis Miguel Cabrera Tobar · Colegiado No. *11,988*

FIN DEL INFORME