Dr. Luis Miguel Cabrera Tobar
PATÓLOGO

Dr. Luis Miguel Cabrera Tobar
Citología | Anatomía Patológica | Inmunohistoquímica
2ª calle 7-79, zona 9 · Oficina 1116 · Edificio Nova Reformador
Tel. 5000 5789 · hiciab@yahoo.es

INFORME HISTOPATOLÓGICO
BIOPSIA CERVICOUTERINA

PLC26- 9.25

PACIENTE	**Pablo Mauricio Herrarte de León**	**EDAD**	**64 años**
MÉDICO	*DR. GERARDO BRAN*	**CLÍNICA/HOSPITAL**	*CCC*
FECHA RECEPCIÓN	*23/09/2026*	**FECHA INFORME**	*30/09/2026*
ESPÉCIMEN	**PIEL**	**PROCEDIMIENTO**	*BIOPSIA*

DESCRIPCIÓN MACROSCÓPICA · Recepción, medidas y muestreo

Fijado en formol, espécimen consistente en un fragmento en sacabocado de 0.4 centímetros de diámetro. Se incluye la totalidad a estudio histopatológico.

DESCRIPCIÓN MICROSCÓPICA · Hallazgos histológicos

Los cortes histológicos muestran piel infiltrada por una neoplasia epitelial constituida por nidos, islotes y cordones de células basaloides que se extienden desde la epidermis hacia la dermis. Las células neoplásicas presentan núcleos hipercromáticos, escaso citoplasma y empalizada nuclear periférica. Se observan hendiduras de retracción entre los nidos tumorales y el estroma circundante, el cual muestra cambios fibro-mixoides. No se identifica diferenciación escamosa significativa.

DOCUMENTACIÓN MICROSCÓPICA · Microfotografías representativas

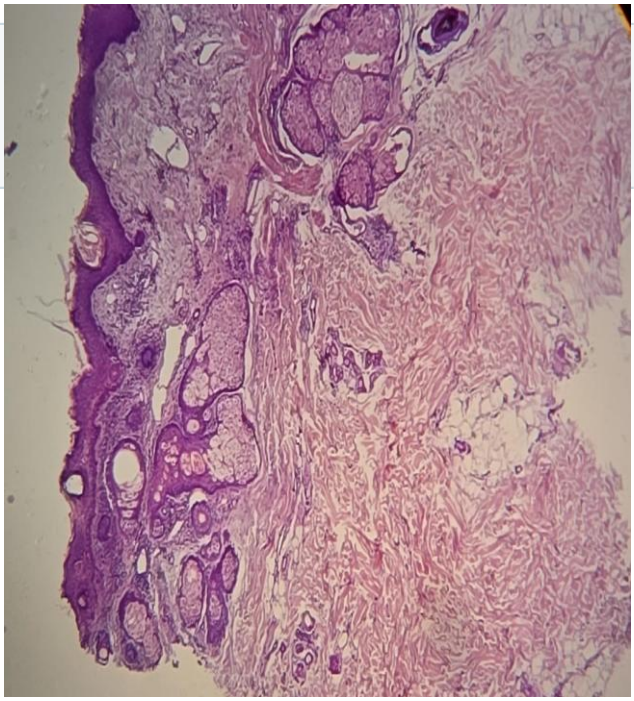

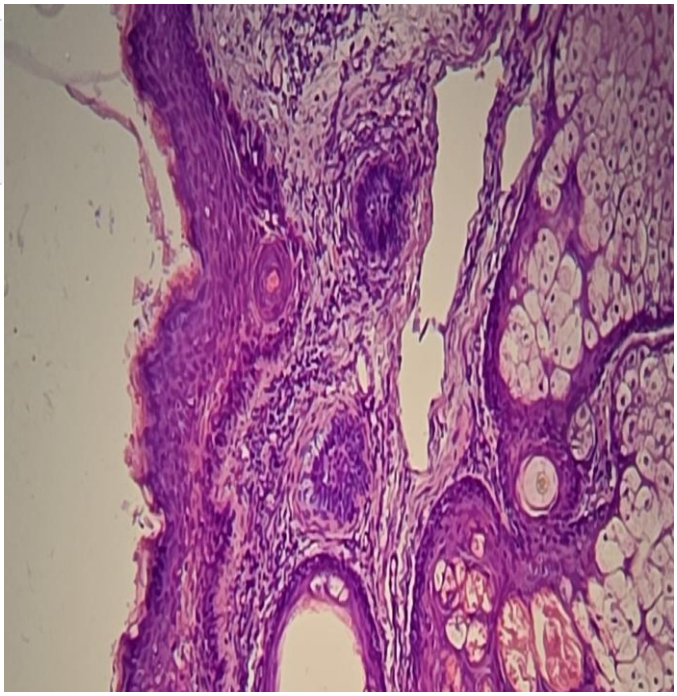

DIAGNÓSTICO FINAL · Conclusión anatomopatológica

DIAGNÓSTICO

PIEL, POMULO DERECHO (BIOPSIA):
- **CARCINOMA BASOCELUAR, PATRÓN NODULAR.**
- **MARGENES QUIRURGICOS LIBRES A 1 MILIMETRO.**

COMENTARIO -----

Dr. Luis Miguel Cabrera Tobar
MSc. en Patología
Colegiado No. 11,988

Dr. Luis Miguel Cabrera Tobar · Colegiado No. *11,988*

FIN DEL INFORME