

PathoDerma

Clínica diagnóstica dermatopatológica

INFORME DE PATOLOGÍA

NOMBRE: Rosa Marleny Lopez **BIOPSIA No.** PD2026-704

EDAD: 55 años **GÉNERO:** Femenino **FECHA DE RECEPCIÓN:** 5/11/2026

MÉDICO: Dr. Gerardo Bran **TOPOGRAFÍA:** Biopsia de piel,mejilla izquierda

---

DESCRIPCIÓN MACROSCÓPICA:

Se recibe un fragmento de tejido grisáceo y con áreas blancas que mide 4 mm. de diámetro mayor. Totalidad a estudio histológico.

DESCRIPCIÓN MICROSCÓPICA:

Secciones de piel de mejilla izquierda que evidencian una epidermis con hiperqueratosis en red de canasta y áreas de paraqueratosis focal. Hay atrofia epidérmica con marcada vacuolización de la capa basal marcada y engrosamiento de membrana basal, que se hace más evidente con técnica de PAS. Además, se observan variós cuerpos de Civatte. De dermis papilar a dermis reticular media presente al corte se observa un moderado infiltrado inflamatorio perifolicular y perianexial constituido por linfocitos, células plasmáticas y abundantes cuerpos coloides. Se observa mucina intersticial y severa caída de pigmento.

Dra. Gylari Mhelanya Calderón Pacheco
Médica y Cirujana
Especialista en Patología
Diplomada en Dermatopatología y Citología
Colegiada 13,100

"Como verdadero cristiano, haz que te reconozca como mi Padre y mi Dios, en cualquier estado de salud en que me encuentre, ya que el cambio de mi condición no ofrece nada a la tuya, porque tú siempre eres el mismo Dios, tanto cuando afliges como cuando das consuelo".

6 Ave. "A" 13-24 zona 9, Torre Cannet oficina 103. Tel: 23810824. drapathoderma@gmail.com.

Escaneado con CamScanner

PathoDerma

Clínica diagnóstica dermatopatológica

INFORME DE PATOLOGÍA

NOMBRE: Rosa Marleny Lopez BIOPSIA No. PD2026-704

EDAD: 55 años GÉNERO: Femenino FECHA DE RECEPCIÓN: 5/11/2026

MÉDICO: Dr. Gerardo Bran TOPOGRAFÍA: Biopsia de piel,mejilla izquierda

---

DIAGNÓSTICO

LUPUS ERITEMATOSO DISCOIDE.

COMENTARIO

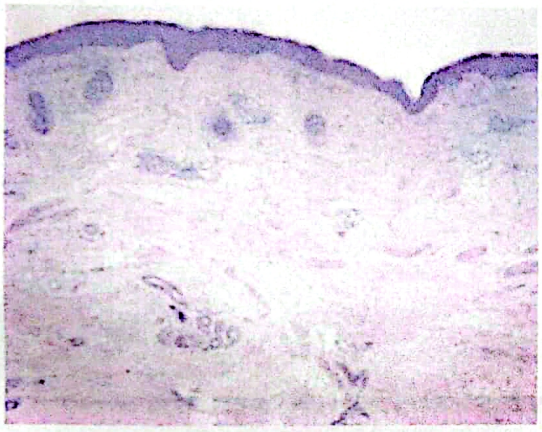

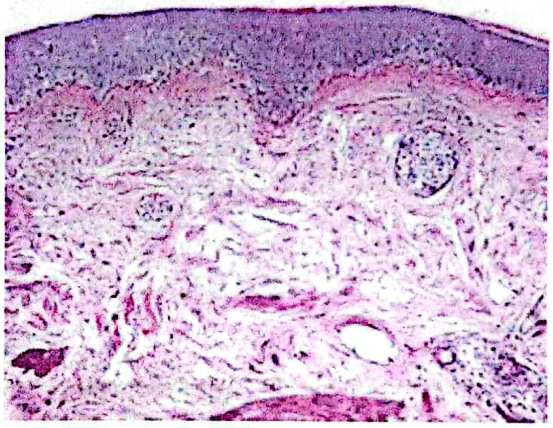

Dra. Gylari Mhelanya Calderón Pacheco
Médica y Cirujana
Especialista en Patología
Diplomada en Dermatopatología y Citología
Colegiada 13,100

6 Ave. "A" 13-24 zona 9, Torre Cannet oficina 103. Tel: 23810824. drapathoderma@gmail.com.

Escaneado con CamScanner