Dr. Luis Miguel Cabrera Tobar
PATÓLOGO

Dr. Luis Miguel Cabrera Tobar
Citología | Anatomía Patológica | Inmunohistoquímica
2ª calle 7-79, zona 9 · Oficina 1116 · Edificio Nova Reformador
Tel. 5000 5789 · hiciab@yahoo.es

INFORME HISTOPATOLÓGICO

PLC26- 10.23

PACIENTE	**Juan Carlos Herrera**	**EDAD**	**36 años**
MÉDICO	*DR. GERARDO BRAN*	**CLÍNICA/HOSPITAL**	*CCC*
FECHA RECEPCIÓN	*28/10/2026*	**FECHA INFORME**	*05/11/2026*
ESPÉCIMEN	**PIEL**	**PROCEDIMIENTO**	*BIOPSIA*

DESCRIPCIÓN MACROSCÓPICA · Recepción, medidas y muestreo

Fijado en formol, espécimen consistente en un fragmento de tejido de 0.6 centímetros de diámetro. Se incluye la totalidad a estudio histopatológico.

DESCRIPCIÓN MICROSCÓPICA · Hallazgos histológicos

Los cortes histológicos muestran fragmentos de piel con una proliferación mesenquimal benigna, localizada predominantemente en la dermis, constituida por células fusiformes de morfología fibroblástica e histiocítica, dispuestas en fascículos cortos entrecruzados y áreas con patrón estoriforme. Las células presentan núcleos ovalados a alargados, de cromatina fina, citoplasma eosinófilo escaso y límites celulares poco definidos, sin atipia citológica significativa ni actividad mitótica anormal. Se identifica estroma fibrocolagenoso con haces de colágeno engrosados y atrapamiento periférico de fibras colágenas. La epidermis suprayacente presenta discreta acantosis e hiperpigmentación basal reactiva. No se identifican necrosis tumoral ni características histológicas de malignidad en las secciones examinadas.

DOCUMENTACIÓN MICROSCÓPICA · Microfotografías representativas

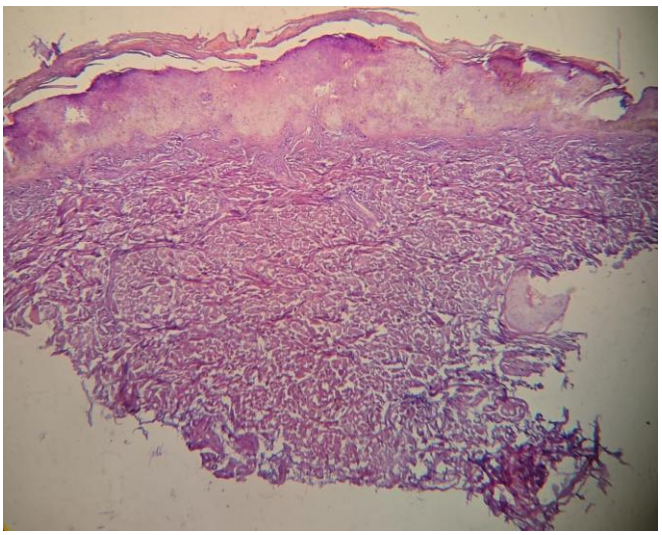

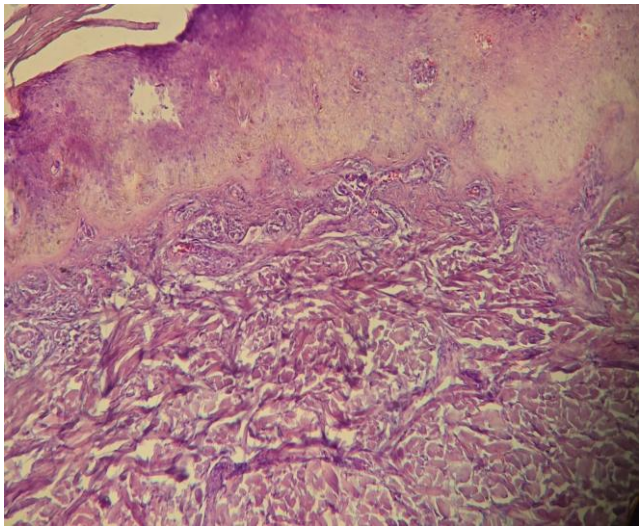

DIAGNÓSTICO FINAL · Conclusión anatomopatológica

DIAGNÓSTICO	**PIEL, ANTEBRAZO IZQUIERDO (BIOPSIA):** - **DERMATOFIBROMA.**
COMENTARIO	-----

Dr. Luis Miguel Cabrera Tobar
MSc. en Patología
Colegiado No. 11,988

Dr. Luis Miguel Cabrera Tobar · Colegiado No. *11,988*

FIN DEL INFORME