DR. LUIS MIGUEL
Cabrera Tobar
PATÓLOGO

Dr. Luis Miguel Cabrera Tobar
Citología | Anatomía Patológica | Inmunohistoquímica
2ª calle 7-79, zona 9 · Oficina 1116 · Edificio Nova Reformador
Tel. 5000 5789 · hiciab@yahoo.es

INFORME HISTOPATOLÓGICO

PLC26- 10.17

PACIENTE	**Diego Andrés Argueta**	**EDAD**	**22 años**
MÉDICO	*DR. GERARDO BRAN*	**CLÍNICA/HOSPITAL**	*CCC*
FECHA RECEPCIÓN	*22/10/2026*	**FECHA INFORME**	*29/10/2026*
ESPÉCIMEN	**PIEL**	**PROCEDIMIENTO**	*BIOPSIA*

DESCRIPCIÓN MACROSCÓPICA · Recepción, medidas y muestreo

Fijado en formol, espécimen consistente en un fragmento de tejido en sacabocado de 0.5 centímetros de diámetro. Se incluye la totalidad a estudio histopatológico.

DESCRIPCIÓN MICROSCÓPICA · Hallazgos histológicos

os cortes histológicos muestran fragmentos de piel con epidermis que presenta hiperplasia psoriasiforme regular, caracterizada por acantosis con elongación uniforme de las crestas interpapilares y adelgazamiento de las placas suprapapilares. Se identifica hiperqueratosis con paraqueratosis confluente, asociada a disminución o ausencia focal del estrato granuloso (hipogranulosis). En el estrato córneo se observan pequeños agregados de neutrófilos, compatibles con microabscesos de Munro, así como focos de migración neutrofílica hacia el estrato espinoso, formando pústulas espongiformes de Kogoj. En la dermis papilar se identifican capilares dilatados y tortuosos, asociados a discreto edema e infiltrado inflamatorio crónico superficial de predominio linfocitario, distribuido principalmente alrededor de los vasos sanguíneos. No se identifican atipia queratinocítica significativa, displasia epitelial ni características histológicas de malignidad en las secciones examinadas.

DOCUMENTACIÓN MICROSCÓPICA · Microfotografías representativas

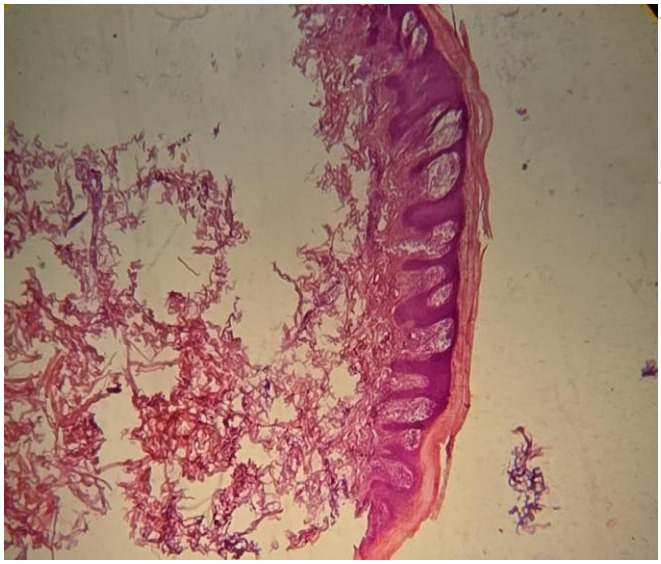

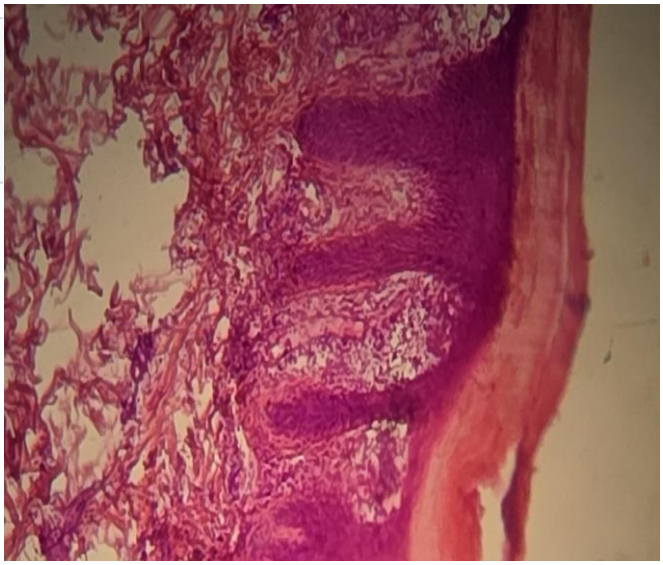

DIAGNÓSTICO FINAL · Conclusión anatomopatológica

DIAGNÓSTICO

PIEL (BIOPSIA):

- **DERMATITIS PSORIASIFORME CON CARACTERISTICAS HISTOLOGICAS DE PSORIASIS VULGAR.**
- **HIPERQUERATOSIS, PARAQUERATOSIS E HIPERPLASIA EPIDÉRMICA PSORIASIFORME.**
- **NEGATIVO PARA MALIGNIDAD.**

COMENTARIO -----

Dr. Luis Miguel Cabrera Tobar
MSc. en Patología
Colegiado No. 11,988

Dr. Luis Miguel Cabrera Tobar · Colegiado No. 11,988

FIN DEL INFORME